



## **КУУРДАК**

новый киргизский орнамент

---

# КУУРДАК

новый киргизский орнамент

---

## Куурдак, т.е. новый киргизский орнамент

Один местный художник, хотя о том какой он художник разговор отдельный, да и не разговор вовсе, а так, коротенькое замечание. Так вот, этот художник при каждом удобном случае любит похвастаться, какой замечательный плов он готовит. Как правило, подобное замечание следует в разговорах о сложностях-превратностях сегодняшней художественной жизни – ни продать, ни показать, ни выставить. А Болот, назовем его так, тут же ввернет свое слово о плове и о том, что даже объем казана не имеет для него большого значения, что немаловажно в поварском деле. Говоря это он подчеркивает, мол в случае чего он не пропадет и семью, благодаря этому своему умению, обеспечит. Однажды мне довелось отвеждать его плова. Вкусно, но масла многовато и рис в этом случае становится слишком жирным. Вспомнил я о плове к тому, что сегодня мог бы тоже поддержать кулинарную тему и с полной ответственностью заявить: « А я могу приготовить куурдак!»

Итак, куурдак. Блюдо это является, как бы сказали у нас в Гамбурге – Vorspeise т.е. закуской поскольку основные ингредиенты: бараньи почки, легкое, сердце, желудок, ливер одним словом. Готовится куурдак довольно быстро - все компоненты покрошить и поджарить с луком, без него никуда и с картошкой, если она есть. Подают куурдак в ожидании-предвкушении главного блюда, того же плова или кесме, бешбармака, и т. д.

Мой куурдак также не более чем Vorspeise и представляет собой скульптурное изображение внутренних органов человека. Две доли легких с углублением для сердца в левой доли, ребристый отрезок трахеи с раздваивающимся нижним концом, сердце с четырьмя главными

венами, нагнетающими кровь в артериальную систему, выразительный по форме желудок с энергично загибающимся к позвоночнику входом в двенадцатиперстную кишку, левую и правую почки, действительно бобовидной формы, многострадальную печень, где я с удивлением обнаружил, что зеленый грушевидно-вытянутый желчный пузырь находится в аккуратной ложбинке изнутри снизу печени, а желчные протоки поднимаются вверх проникая в желудок и поджелудочную железу в отличие от мочеточников исходящих из почек вниз к мочевому пузырю и, наконец человеческие яички с фрагментами желез-семенников. Кстати эти органы, самые маленькие по размеру в сравнении с другими, оказались и самым важным элементом в композиционном решении нового киргизского орнамента. Здесь я перехожу к главной части этого текста, к моменту появления счастливой мысли о возможности рождения нового киргизского орнамента. Как-то, беседуя с врачом гастроэнтерологом, я обратил внимание на вскользь брошенное замечание о причинах гастрозаболеваний у местного населения. И первая среди них – традиционно чрезмерное и беспорядочное питание, проще говоря, обжорство. Процессом поглощения пищи сопровождаются не только массовые и общественные мероприятия, но и сугубо частные, например посещение бани, где поесть и выпить оказывается делом гораздо более важным, чем сам процесс мытья. Это особенно заметно в женских отделениях, манты, самсы, остропрямые салаты под стопятьдесят-двести граммов водки обычный ритуал между парилкой и душем. Нетрудно представить себе состояние печени, селезенки и поджелудочной железы после таких трех, четырехчасовых нагрузок.

Мне показалось достаточно актуальным рассказать об этом художественно-пластическими средствами. Тем более, что в традиционном киргизском орнаменте существует большое количество мотивов связанных с добыванием и приготовлением пищи с подробным описанием застолий. Интересующихся могу отослать к замечательной работе М.В. Рындина «Киргизский повествовательный узор» Академия наук СССР, Ленинград 1948 г.

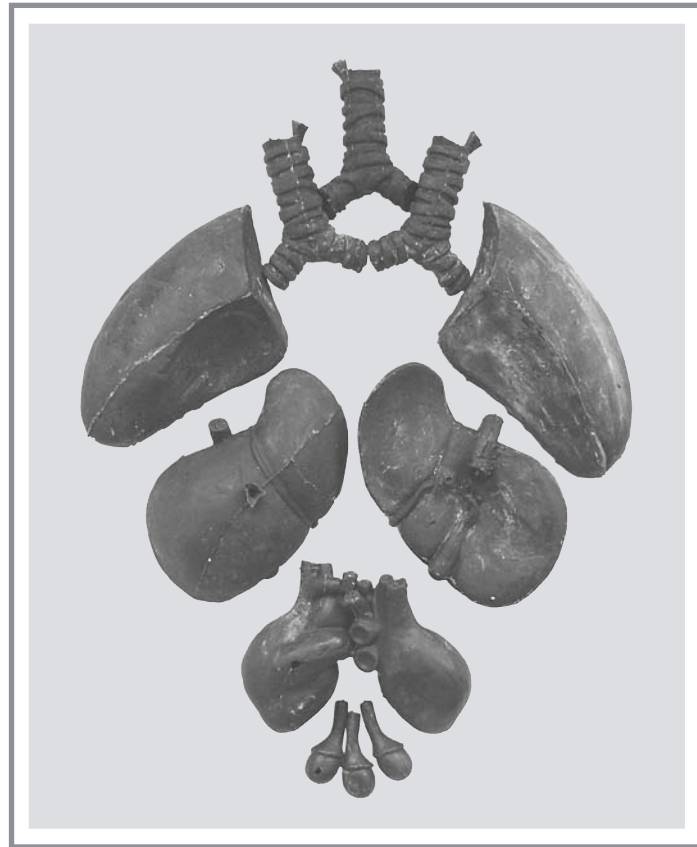
Приступив к работе, я был приятно удивлен эстетической гармонией и функциональной целесообразностью внутренних органов организма его композиционной слаженностью и логическим соответствием друг с другом. В целом все содержание грудной клетки, брюшной полости, мочеполовая система представляют собой мощный двух, трехслойный орнаментальный узел. За передним слоем, состоящим из темного красно-коричневого пятна печени и прихотливого орнамента тонкого кишечника в крупно-волнистой изысканного серо-зелено-голубого цвета раме толстой кишки лежит второй слой в центре которого, почти вертикально расположен светлый охристо-розовый желудок с мраморными прожилками мелких сосудов. Справа и чуть позади селезенка, непарный орган один из основных резервуаров крови участвующий в кроветворении, обмене веществ и выполняющий защитную иммунологическую функцию. По обе стороны позвоночника парные органы, выполняющие очень важную функцию в работе организма и наряду с печенью являющиеся основным компонентом в приготовлении куурдака – почки. Почки же являются и основополагающими органами женской и мужской мочеполовой системы. Несмотря на существенную разницу между ними трудно переоценить эстетическую красоту

мужских и женских гениталий, а вид матки в разрезе ничем не уступает величю картины мироздания. Совершенно особый художественный интерес представляет изображение стадийного развития плода в женском организме, но это другая тема и в круг сегодняшнего разговора не входит.


Вернемся к новому киргизскому орнаменту. Все вышеперечисленные доводы, мотивы, аргументы и факты дали мне достаточно оснований обратиться к проблеме обжорства с аналитической жесткостью и критическим пафосом. Конечно, в задачу не входило имитировать восковыми слепками сердца, почек или желудка композиционные узлы или ряды традиционного орнамента. Рога барана они и есть рога, а два слепка желудка расположенные так же образуют не менее выразительный элемент стилистически полностью соответствующий логике орнамента. К тому же саркастический юмор, парадоксальная интонация неожиданной находки и способность не вылететь ненадолго за горизонт предсказуемости, что важно в работе с социальной парадигмой, является задачей более достойной, чем подозрительно-ревнивое, с ксенофобским душком отношение к любому, кто пытается новаторски оперировать традиционными средствами. Далеко не политкорректный довод «...как смеешь ты своим нечистым рылом, здесь чистое питье мутить мое...» мракобесы и ретрограды всегда держат наготове.

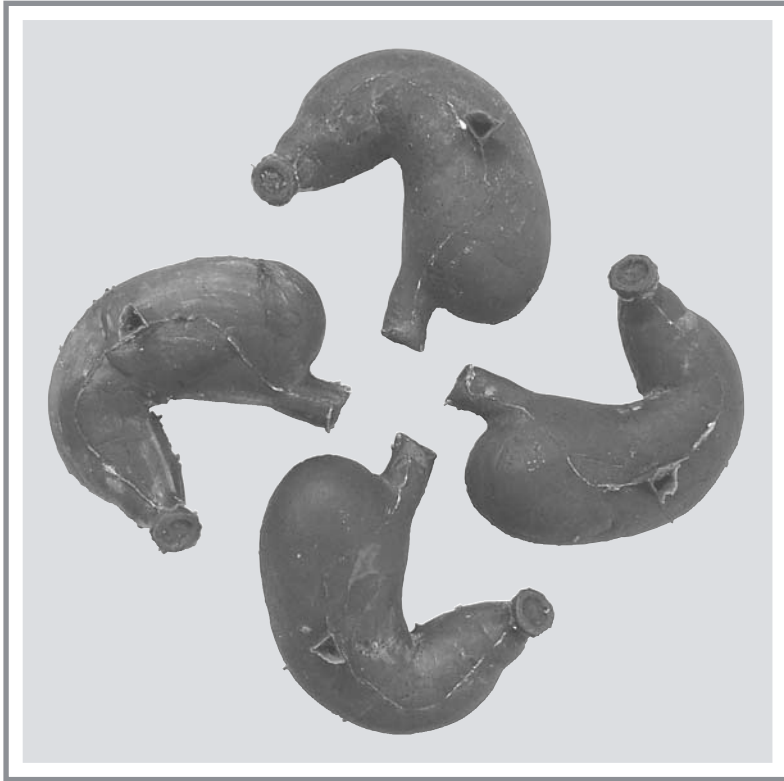Я не случайно назвал свой куурдак в соответствии с кулинарным – закуской; главное блюдо и главные события в художественной жизни Киргизии впереди, я надеюсь.

Валерий Руппель  
19 января 2007 г.



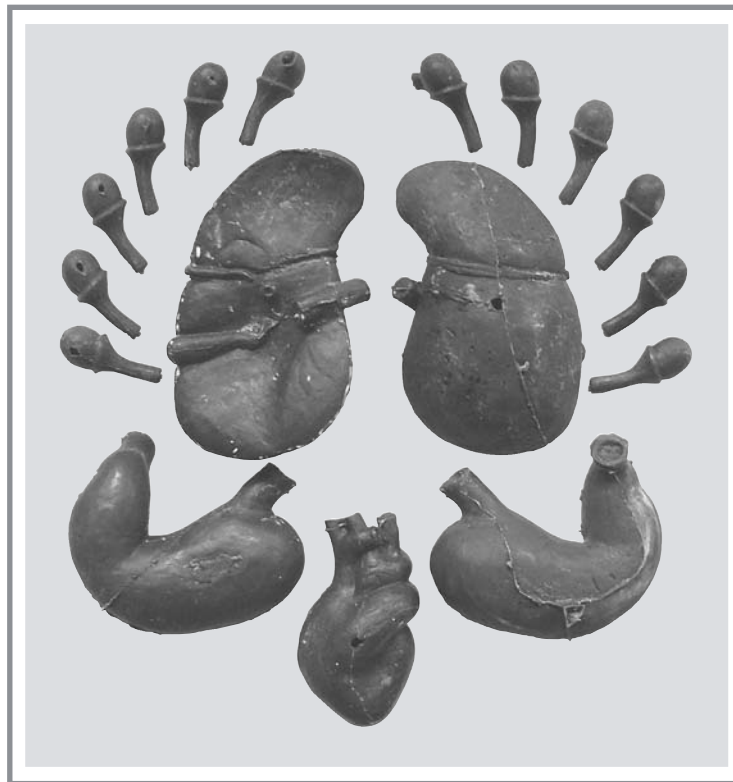Автор предупреждает: тяжелейшие последствия от переедания испытывает, конечно, желудок, когда нарушения баланса кислотности не самое страшное в ряду таких гастроэнтерологических заболеваний как: гастриты, язвы или дивертикул пищевода.






Автор предупреждает: известная своей опасной непредсказуемостью желчекаменная болезнь тоже, как правило, результат переедания. С ним же связано еще одно заболевание желчного пузыря, имеющее следующие классификации: холецистит катаральный, флегмонозный, гангренозный, гнойный, язвенный со склерозом желчного пузыря





Автор предупреждает: негативное воздействие переедания на органы дыхания связано в первую очередь с частотой дыхательного ритма, нарушение которого в свою очередь влечет целый ряд пульмонологических заболеваний.

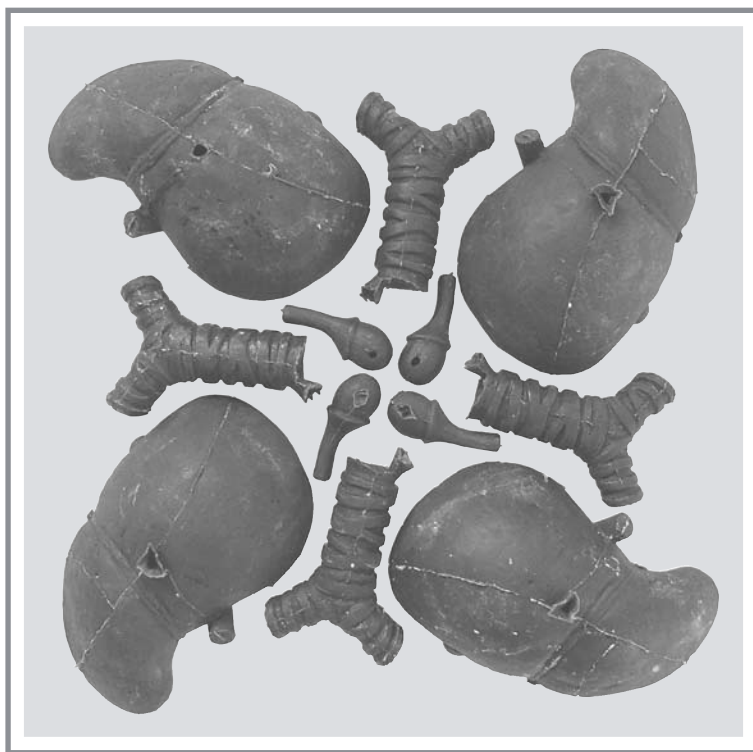



Автор предупреждает: с древнейших времен известна прямая зависимость между перееданием и сексуальной потенцией, разумеется, не в пользу обильного обеда.

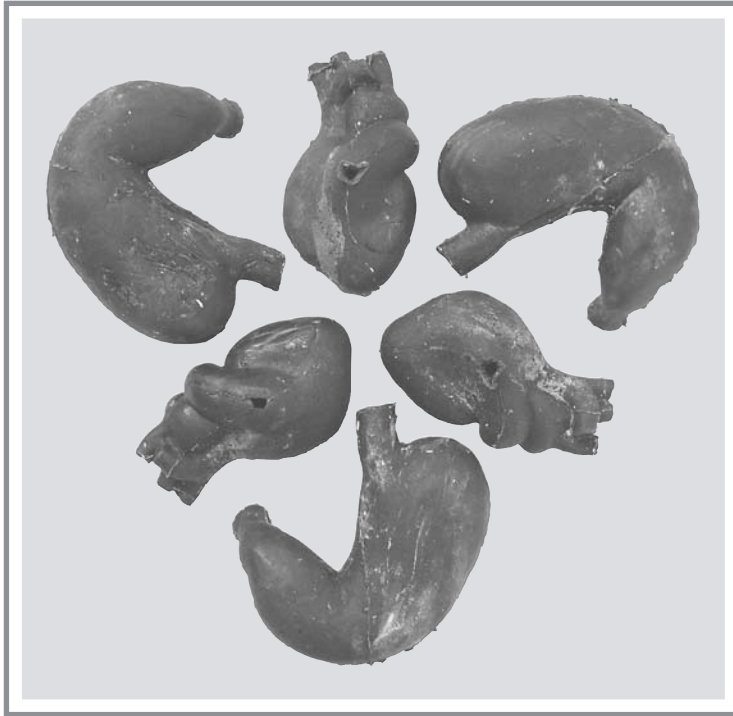






Автор предупреждает: гипертония, болезнь зачастую также следствие переедания. Различной длительности гипертонические кризы сопровождаются раздражительностью, беспокойством, чувством страха, жара, дрожью в руках и ногах, их потливостью или похолоданием, жалобами на боли в сердце, одышку, нехватку воздуха, сердцебиением, напряженным пульсом. Приятного очень мало.






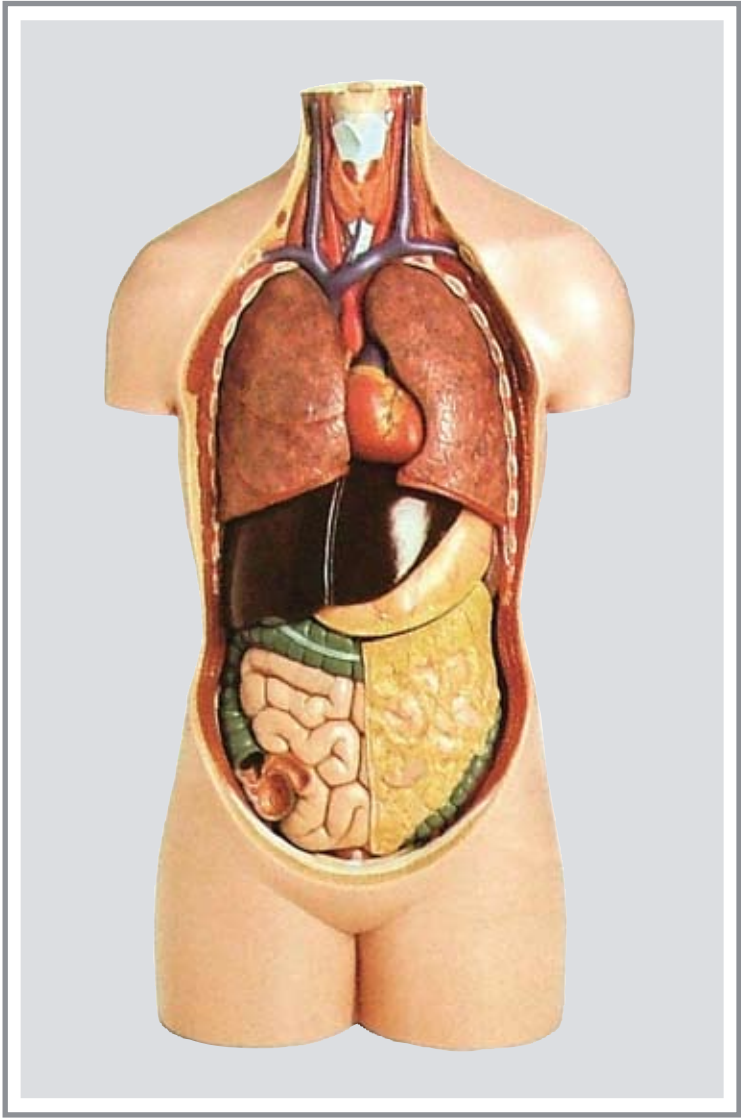
Автор предупреждает: еще одно следствие переедания связано с внезапной потерей слуха. В этом случае нарушение кровообращения слуховой артерии, вызвано потребностью артерии, прислушаться к жалобам переполненного желудка.





Автор предупреждает: наиболее частыми причинами развития панкреатита, является прием большого количества жирной пищи и алкоголя. Клиническая картина характеризуется болями вверху живота, поносами, вздутием живота, тошнотой и неприятным запахом изо рта.





«Куурдак, т.е. новый киргизский орнамент»  
© 2007 В. Руппель © фото автора  
e-mail: ruppel@inbox.ru

